

Note sur le squelette et la maturité physique du Chat forestier *Felis silvestris* Schreb.

par

Paul SCHAUENBERG

Avec 4 figures dans le texte

ABSTRACT

Remarks on the skeleton and physical maturity of the European wild cat *Felis silvestris* Schreb.—The study of a series of skeletons of the European wild cat *Felis silvestris* Schreb. shows that this species does not vary significantly over the entire geographical distribution of this species. Physical maturity is attained at the age of 18 to 19 months.

Il existe encore peu de données sur le squelette du chat forestier d'Europe et à ma connaissance, rien n'a été publié à ce jour sur l'âge de la maturité physique de cette espèce.

CANTUEL (1955) a comparé le squelette d'un *F. silvestris* ♂ ad. à celui d'un chat domestique ♂ ad. Récemment KRATOCHVIL (1976) a publié une étude comparative du squelette postcrânien basée sur 11 ♂♂ ad.; 9 ♂♂ subad.; 8 ♀♀ ad. et 3 ♀♀ subad. de *F. silvestris* des Carpates tchèques et 72 spécimens de chats domestiques des deux sexes et d'âges divers, provenant de Brno.

La présente étude de 165 squelettes juv., subad. et ad. de *F. silvestris*, de France, s'inscrit en complément de nos recherches précédentes sur le crâne, la denture, le baculum, la stature et la reproduction de ce Félinidé. (CONDÉ & SCHAUENBERG 1969, 1978; SCHAUENBERG 1977, 1979). L'examen d'un certain nombre de squelettes de chats d'âge connu avec précision, a permis de définir la date du stade où les sutures des épiphyses des os longs parviennent à leur ossification complète et où, par conséquent, le sujet a achevé sa croissance et atteint le stade de la maturité physique.

MESURE DES OS POSTCRÂNIENS

L'étude exhaustive du squelette postcrânien de *F. silvestris*, publiée par KRATOCHVIL (1976) me dispense de fastidieuses répétitions. Dans leur ensemble les os postcrâniens du chat forestier ne présentent pas d'intérêt particulier. Je me limite par conséquent à consigner les mensurations faites personnellement sur des squelettes de spécimens adultes, dont les sutures épiphysiennes des os longs sont entièrement ossifiées. Les indications R (range) et v (variance) me paraissent être suffisamment explicites, sans qu'il soit nécessaire d'y adjoindre les chiffres statistiques usuels, qui n'apportent rien de concret sur le plan pratique.

Les mesures du matériel de France (entre 71 et 102 spécimens, selon les cas) concordent avec celles des chats de Tchécoslovaquie (12 à 19 spécimens) publiées par Kratochvil. La méthode de mensuration est indiquée graphiquement par l'illustration N° 1. On notera que mes mesures de l'omoplate (*scapula*) diffèrent de celles de Kratochvil et ne sont par conséquent pas comparables, du fait de la technique distincte appliquée.

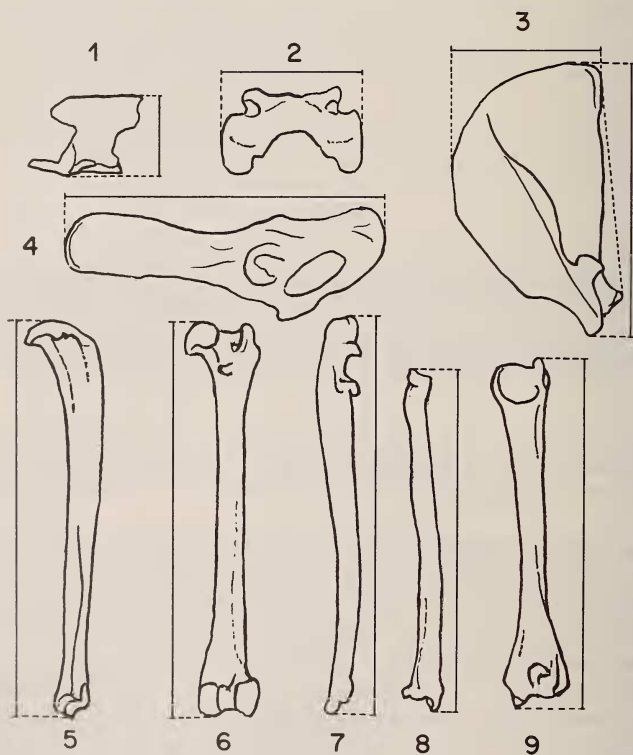


FIG. 1.

Méthode de mensuration des principaux os postcrâniens.

1) atlas; 2) axis; 3) scapula; 4) ilium; 5) tibia; 6) fémur; 7) ulna; 8) radius; 9) humérus.

LONGUEUR DES MEMBRES

A plusieurs reprises des gardes forestiers et des naturalistes ont signalé des différences de stature, soit des chats forestiers hauts sur pattes, tandis que d'autres auraient, au contraire, les membres plus courts. S'il en est réellement ainsi, la présente étude doit permettre de vérifier le fait. Dans ce but, j'ai pris en considération, pour chaque spécimen, la longueur du fémur ajoutée à celle du tibia, pour obtenir une longueur de membre postérieur mesurable et comparable, en omettant cependant le métacarpe.

La figure 2, sur laquelle la longueur de l'animal (TC) est portée en abscisse et la valeur tibia + fémur de chacun des 95 ♂♂ et 60 ♀♀ en ordonnée, met en évidence une grande homogénéité. La variance n'excède pas 4 cm pour une même longueur du corps TC. Il est intéressant de constater la très faible différence absolue existant entre les ♀♀ et les ♂♂. Cette étude infirme par conséquent la thèse de l'existence de chats hauts sur pattes et d'autres à membres courts.

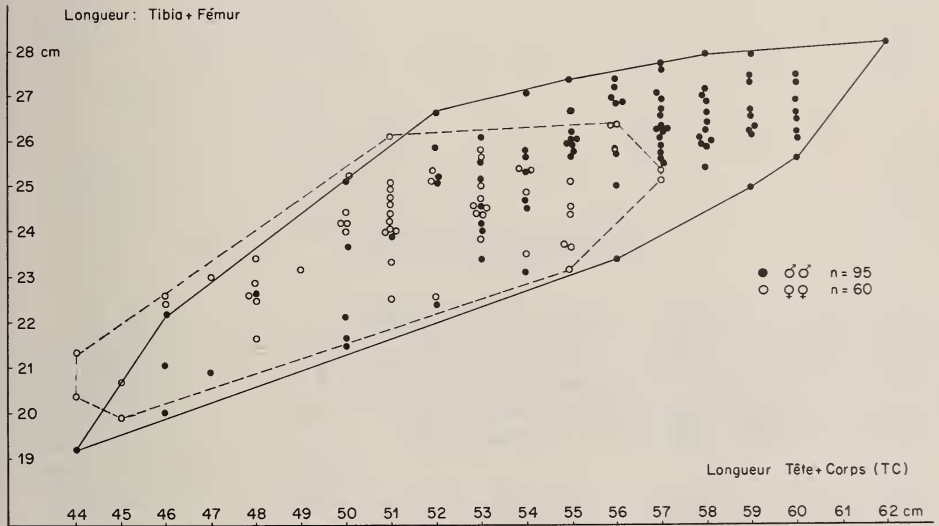


FIG. 2.

Variabilité individuelle de la longueur Fémur + Tibia.

DIMENSIONS DE QUELQUES OS POSTCRÂNIENS
de *F. SILVESTRIS* ADULTES

Scapula

(longueur)	<i>R min.</i>	<i>max.</i>	<i>v</i>
♂♂ n = 62	74	93	19
♀♀ n = 33	73	87	14
(largeur)			
♂♂ n = 62	39	52	13
♀♀ n = 30	34	47	13

Tibia (longueur)

♂♂ n = 68	119	143	24
♀♀ n = 34	116	137	21

Radius

♂♂ n = 65	99	123	24
♀♀ n = 33	93	117	24

Ulna

♂♂ n = 61	114	142	28
♀♀ n = 33	108	129	21

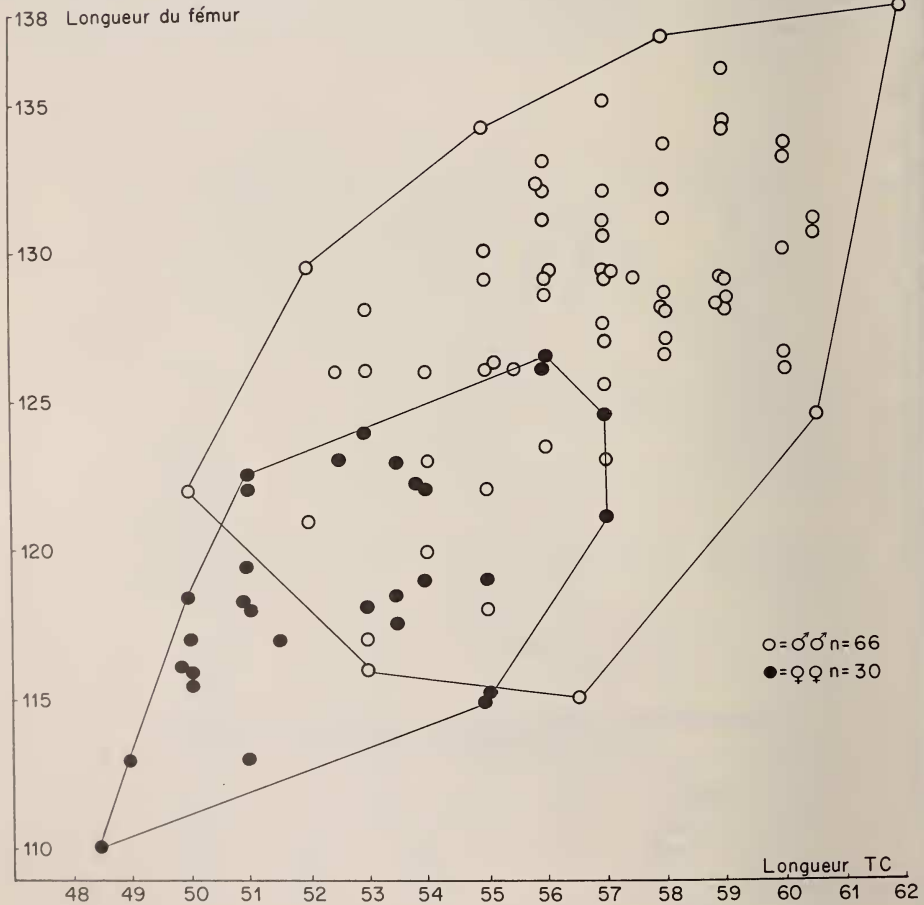


FIG. 3.

Longueur du fémur. La variabilité individuelle est plus grande chez les ♂♂ que chez les ♀♀.

Humérus

♂♂ n = 67	102	124	22
♀♀ n = 32	100	114	14

Fémur

♂♂ n = 67	115	138	23
♀♀ n = 34	110	126	16

Ilium (longueur)

♂♂ n = 63	80	105	25
♀♀ n = 32	77	94	17

Sacrum (largeur)

♂♂ + ♀♀ n = 71	27,5	41,5	14
----------------	------	------	----

Atlas (hauteur)

♂♂ + ♀♀ n = 93	32,5	43,5	11
----------------	------	------	----

Axis (largeur)

♂♂ + ♀♀ n = 90	18	29	11
----------------	----	----	----

MATURITÉ PHYSIQUE

Chez *F. silvestris*, le remplacement des dents s'achève vers 190 à 195 jours (CONDÉ & SCHAUENBERG 1978). Les ♀♀ deviennent sexuellement matures vers 10 mois; les ♂♂ au cours de leur 10^e mois. Le chat forestier commence à se reproduire dans l'année suivant celle de sa naissance (VOLF 1968; CONDÉ & SCHAUENBERG 1969). La maturité sexuelle arrive avant la fin de la croissance physique. A ce stade, le squelette de l'animal est encore incomplètement ossifié.

Une série de 28 spécimens (15 ♂♂, 13 ♀♀) provenant de l'élevage du Laboratoire de Zoologie de l'Université de Nancy, dont les dates de naissance et de décès sont connues, m'a permis de déterminer l'âge où la suture des épiphyses des os longs est complet. L'animal a alors cessé de grandir et aura atteint sa pleine maturité physique.

Tous les chats âgés de moins de 18 mois ont les épiphyses non, ou très partiellement, soudées. Après 20 mois, tous les squelettes sont totalement ossifiés. Un ♂, âgé de 1 an, 5 mois et 19 jours, a tous les os soudés, à l'exception des ulnas et des fibulas, dont les sutures des épiphyses ne le sont pas encore. Le squelette d'un second ♂, âgé de 1 an, 6 mois et 19 jours, a toutes les épiphyses soudées. L'une des ♀♀ âgées de 1 an, 5 mois et 21 jours, a le squelette complètement ossifié, tandis qu'une seconde ♀, morte à 1 an, 6 mois et 19 jours, sœur du second ♂ ci-dessus, a les épiphyses aux ⁸/₁₀ ossifiées.

Il est ainsi établi que la croissance cesse entre 18 et 19 mois, âge auquel les épiphyses des os sont entièrement ossifiées avec effacement de toute trace de suture. Ce stade de maturité physique intervient bien plus tard que ne laisse supposer la maturité sexuelle. En fait, la croissance staturale prend fin deux à trois mois, sinon plus, avant l'achèvement du processus d'ossification des épiphyses.

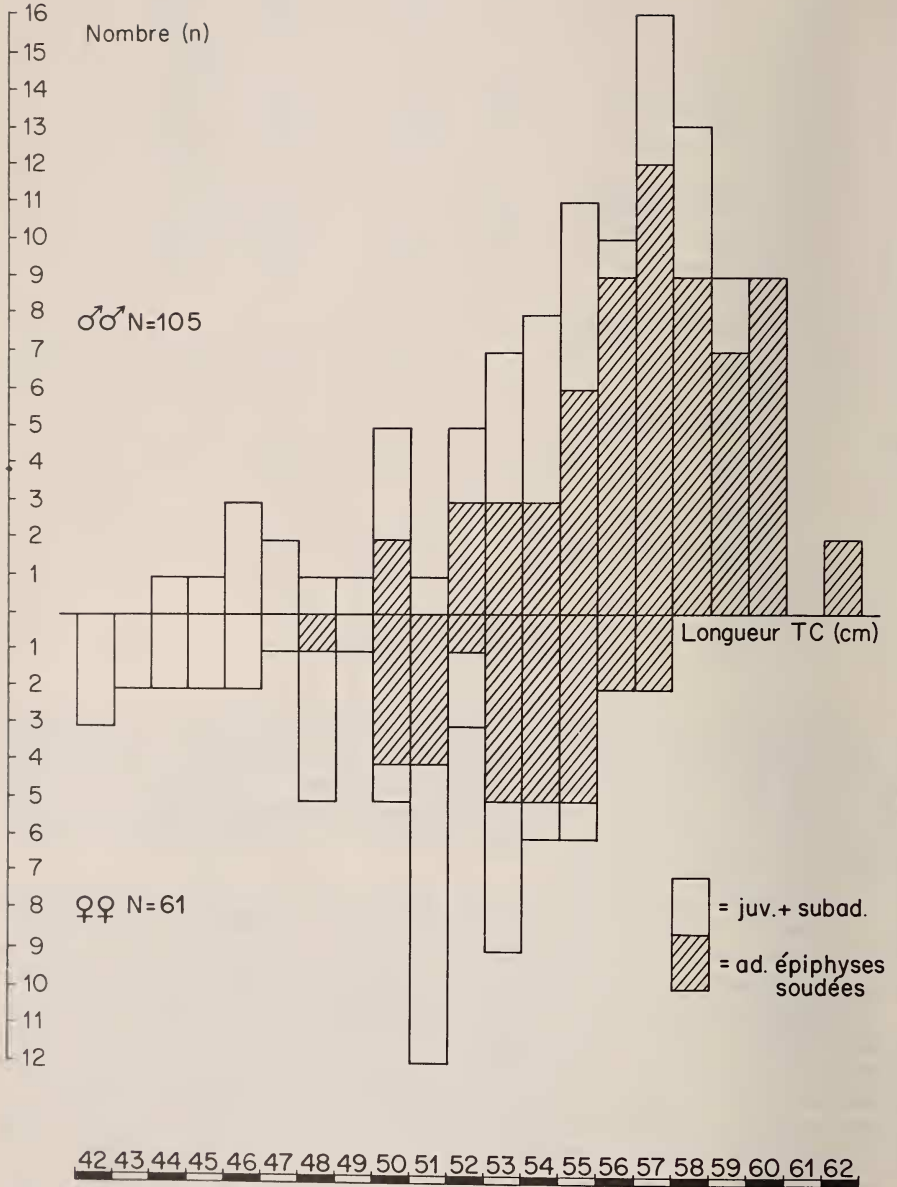


FIG. 4.

Histogramme montrant la longueur du corps TC à laquelle le chat forestier devient adulte.
La variabilité individuelle est considérable.

TAILLE D'ADULTE

La taille maximale de *F. silvestris* a été étudiée ailleurs (SCHAUENBERG 1977). Il est intéressant de voir à quel moment les sutures des épiphyses achèvent leur ossification. L'histogramme (fig. 4) met en évidence la variabilité de la stature des chats adultes. Il est évident que le matériel adulte étudié (63 ♂♂, 29 ♀♀) pourrait bien n'être pas suffisamment représentatif pour permettre une conclusion certaine. Néanmoins, nous constatons que le chat forestier peut atteindre la fin de sa croissance lorsque sa longueur du corps (TC) égale 50 cm. La limite supérieure à laquelle il n'y a plus de spécimens en croissance se trouve à 59 cm chez les ♂♂ et 56 cm chez les ♀♀.

La variabilité de la stature d'adulte peut s'expliquer par une différence considérable du développement juvénile, différence inhérente à l'importance de la portée, partant à la quantité de lait reçue, d'une part, et d'autre part à la quantité de nourriture absorbée par la suite (apports maternels et captures propres ultérieures). La concurrence alimentaire entre jeunes d'une portée peut influencer le développement hâté, ou au contraire retardé, de certains chatons. Tandis que chez *F. silvestris* une telle différence du développement corporel est relativement minime, il n'en est pas de même chez le chat des marais *F. chaus* ou l'écart de taille et de poids entre chatons d'une même portée peut être spectaculaire.

DEGRÉ D'OSSFICATION DES SUTURES DES ÉPIPHYSES

<i>Mâles</i>	<i>Longueur TC</i> cm	<i>proportion</i> <i>des adultes</i>
n = 63 squelettes ossifiés	50	2 sur 5
	52	3 » 5
	53	3 » 7
	54	3 » 8
	55	6 » 11
	56	9 » 10
	57	12 » 16
	58	9 » 13
	59	7 » 9
	60	9 » 9
<i>Femelles</i>	48	7 » 9
	50	4 » 5
n = 29 squelettes ossifiés	51	4 » 12
	52	1 » 3
	53	5 » 9
	54	5 » 6
	55	5 » 6
	56	2 » 2
	57	2 » 2

SUMMARY

The size of the European wild cat *F. silvestris* does not vary over the entire geographical distribution of the species. Measurements taken on 165 specimens of all ages, from France, do not show significant differences from those of cats from the Carpathes, Czechoslovakia.

The absolute difference between males and females is very small, as is the variability of the length of the limbs.

Physical maturity, which is the stage reached when the process of ossification of the epiphyses is completed, arrives between 18 and 19 months. Yet the growth ends several weeks prior to the obturation of the epiphyseal joints in the long bones.

The variability of the adult size can be explained by various factors affecting either positively or negatively, the juvenile development of the cats.

BIBLIOGRAPHIE

- CANTUEL, P. 1955. Remarques sur le squelette d'un chat sauvage *Felis silvestris* Schreber. *Mammalia* 19: 470-477.
- CONDÉ, B. et P. SCHAUENBERG. 1969. Reproduction du Chat forestier d'Europe *Felis silvestris* Schreber en captivité. *Revue suisse Zool.* 76: 183-210.
- 1978. Remplacement des canines chez le Chat forestier *Felis silvestris* Schreb. *Revue suisse Zool.* 85: 241-245.
- KRATOCHVIL, Z. 1976. Das Postkranialskelett der Wild- und Hauskatze (*Felis silvestris* und *F. lybica f. catus*) *Acta Sci. nat. Acad. Sci. Bohem.* 10: 1-43.
- SCHAUENBERG, P. 1977. La stature du Chat forestier *Felis silvestris* Schreb. et la variabilité morphologique de l'espèce. *Revue suisse Zool.*; 84: 323-337.
- 1979. Le baculum du Chat forestier *Felis silvestris* Schreb. *Revue suisse Zool.* 86: 527-534.
- VOLF, J. 1968. Einige Bemerkungen zur Aufzucht der Wildkatzen (*Felis s. silvestris* Schreber 1777) in Gefangenschaft. *Lynx, Praha*, NS. 9: 110-113.

Adresse de l'auteur :

Muséum d'Histoire naturelle
case postale 284
CH-1211 Genève 6, Suisse
